

·指南与共识 Guidelines and consensus·

创伤性盆腔出血介入治疗专家共识

中华医学会急诊医学分会,中国医师协会介入医师分会,中华医学会放射学分会介入学组,中国研究型医院学会出血专业委员会,中国出血中心联盟

【摘要】 本共识提出创伤性盆腔出血的诊治流程,阐述创伤性盆腔出血的急救处置、内科治疗、外科治疗和介入治疗。对介入治疗创伤性盆腔出血的适应证、禁忌证、方法选择和具体操作步骤、并发症防治等进行归纳和说明。

【关键词】 介入治疗; 创伤; 盆腔出血

中图分类号:R815 文献标志码:A 文章编号:1008-794X(2021)-12-1197-08

Expert consensus on emergency interventional treatment for traumatic pelvic hemorrhage *Emergency Medicine Branch of Chinese Medical Association; Intervention Physician Branch of Chinese Medical Doctor Association; Interventional Expert Group of Radiology Branch of Chinese Medical Association; Hemorrhage Professional Committee of Chinese Research Hospital Association; Chinese Hemorrhage Center Alliance*

Corresponding author: XIANG Hua, E-mail: vipxiangh@163.com; WANG Qing, E-mail: 731591230@qq.com

【Abstract】 This consensus proposes the diagnosis and treatment workflow for traumatic pelvic hemorrhage, and expounds the emergency treatment, internal medicine treatment, surgical treatment and interventional treatment of traumatic pelvic hemorrhage. In treating traumatic pelvic hemorrhage with interventional therapy, the indications, contraindications, selection of therapeutic method, specific operating steps, complication prevention, etc. are summarized and illustrated. (J Intervent Radiol, 2021, 30: 1197-1204)

【Key words】 interventional therapy; trauma; pelvic hemorrhage

随着社会不断发展,包括骨盆骨折在内的盆腔损伤患者居高不下。有文献报道骨盆骨折年增长率为 16.3%,约占全身骨折的 3%,病死率高达 8%~37%^[1-3]。骨盆骨折易引起血管损伤,导致致命性大出血,是患者 24 h 内死亡的首要原因,病死率可高达 40%~65%^[4]。其他锐性损伤(刀伤、刺伤等)、医源性损伤导致盆腔脏器及血管损伤大出血在临床中亦不少见。介入治疗广泛应用前,外科手术是创伤性盆腔出血主要治疗方法,但并发症发生率和病死率均较高。20 世纪 70 年代, Margolies 等在研究报告中提出通过骨盆骨折后血流动力学不稳定患者动脉造影,寻找出血动脉的观点。随着医学技术进步、介入新材料应用,临床上已将介入诊疗大量应用于创伤性盆腔出血,其操作过程简单,定位出血

血管迅速,并能同期进行确切的止血治疗,并发症发生率较低,很多情况下能代替外科手术,已成为盆腔损伤大出血治疗首选^[5]。然而由于临床实践中不同医院、不同医师在适应证把握和技术操作等方面存在较大差异,国内外尚缺乏相应专家共识。为此,中华医学会急诊医学分会、中国医师协会介入医师分会、中华医学会放射学分会介入学组、中国研究型医院学会出血专业委员会、中国出血中心联盟组织国内相关领域专家,基于循证医学原则,通过深入研讨和论证,现制定关于创伤性盆腔出血介入治疗专家共识,旨在为创伤性盆腔出血介入治疗提供借鉴。

1 盆腔血管解剖

骨盆的血供主要来自髂内动脉分支。髂内动脉

DOI: 10.3969/j.issn.1008-794X.2021.12.001

基金项目:湖南省危急重症急救能力提升与突发公共卫生应急救治关键技术协同创新工程项目(2020SK1010)

通信作者: 向 华 E-mail: vipxiangh@163.com; 王 庆 E-mail: 731591230@qq.com

可分为前干和后干。盆腔动脉可有广泛的侧支循环,组成吻合环。此外,骨盆大部由松质骨构成,许多血管紧贴骨表面,还有丰富的静脉之间吻合成丛。骨盆骨折伤及这些血管时,便可发生致命性大出血。受损的主要静脉是骶前丛和膀胱周围静脉,受损的主要动脉是髂内动脉前支、阴部和闭孔动脉前方、臀上动脉和骶外侧动脉后方,其他出血源包括骨折等^[6-7]。影响骨盆环的不同骨折类型有不同的出血概率。尽管骨盆骨折患者出血 85% 为静脉源性出血,但休克患者动脉源性出血更为常见^[8]。

2 诊断

2.1 临床特点

首先患者有明确的外伤史,包括高能量闭合性创伤或锐器损伤。创伤性盆腔出血临床特点是以盆腔或腹膜后出血为主要表现,合并脏器损伤时出现相应症状,如肠道损伤穿孔可能导致腹膜炎、气腹、便血等,泌尿系损伤可能导致疼痛、腹膜炎、排尿困难、尿外渗、会阴部水肿、血尿等,女性生殖系统损伤可能出现阴道流血、会阴水肿等。出血量大而速度快的患者很快出现低血容量性休克,伤情十分危急。

2.2 CT 表现

全身 CT 临床应用对多发性创伤患者存活率有显著影响^[9]。多排螺旋 CT 结合骨盆 CT 血管成像技术的发展,为诊断患者骨盆骨折及血管损伤提供了一种快速可靠的手段。增强 CT 是血流动力学稳定的骨盆创伤患者首选诊断方式和金标准,对血流动力学不稳定患者不推荐 CT 检查^[10-13]。血流动力学不稳定患者对复苏有短暂反应,仍可进行 CT 扫描^[14]。由于骨盆创伤患者往往遭受多系统损伤,建议全身 CT 扫描,而不是选择性扫描,建议在 64 排螺旋 CT 及以上设备上扫描^[12],推荐重建层厚 ≤ 5 mm。目前对骨盆创伤尚无统一的 CT 检查方案,但通常建议行动脉和门静脉双期扫描,以识别出动脉和静脉或骨性出血^[15-16]。对比剂应选择非离子型碘,经静脉注射,注射速率为 3.5~5 s/mL,扫描动脉期可选择 25~35 s,门静脉期 60~80 s,根据情况可选择 5~7 min 后延迟期扫描^[10,13,17]。多排螺旋 CT 评价骨盆骨折和相关出血主要有 3 个作用^[13]:①评估骨盆骨折类型和骨盆不稳定性程度;②通过多期增强扫描影像学评估血管损伤的直接征象;③发现盆腔血肿位置和大小,盆腔血肿 ≥ 500 cm³,即使未见活动性出血,也应高度怀疑动脉损伤。CT 三维重建技术能清晰地显示骨盆骨折部位、程度及骨折移位情

况,可准确地对骨盆骨折进行分型(Young-Burgess 分型和 Tile 分型)^[18-19],垂直剪切型、前后挤压型(APC)3、侧方挤压型(LC)3、复合型骨折和 APC2 有骨盆血管损伤高风险。

CTA 是诊断盆腔动脉损伤的首选方式,已成为创伤患者常规影像学检查不可缺少的一部分,可清晰显示动脉损伤,如活动性出血、假性动脉瘤、狭窄或闭塞和动静脉瘘^[20-22]。动脉血管损伤 CT 直接征象包括:血管突然狭窄、血管轮廓变化(内膜损伤、血栓形成、血管痉挛及壁内血肿)、血管腔内膜撕裂线(夹层动脉瘤)、局限性囊袋状突起(假性动脉瘤)、活动性出血对比剂外渗(血管壁穿透性或横断性损伤)、动脉截断或无显影(即血栓形成)、动脉期出现静脉提前显影(动静脉瘘);间接征象包括:血管周围脂肪界面模糊、血管区域周围水肿^[12]。活动性动脉出血 CT 表现为动脉期对比剂自血管腔渗出,密度与邻近动脉血管类似,静脉期范围扩大;活动性静脉出血表现为静脉期对比剂渗出,而动脉期未见,延迟期可表现范围增大。盆腔血肿应与对比剂渗出区别开来,对比剂渗出提示活动性出血。血凝块 CT 值为 40~70 HU(平均 51 HU),而对比剂渗出 CT 值更高,为 85~370 HU(平均 132 HU)^[23-24]。目前双能 CT(DECT)碘选择性成像和虚拟单能成像,均可增加活动性出血检出灵敏度^[25]。此外,对血流动力学不稳定患者,CT 也可预测其对液体复苏反应的有效性^[26]。

诊断骨盆损伤的同时也需要排除膀胱或尿道损伤,怀疑泌尿系损伤时 CT 检查推荐延迟排泄期扫描^[23]。多期增强 CT 有助于确定治疗方法和预后^[27]。

2.3 超声表现

二维及彩色多普勒超声能及时提示盆腔损伤,且通过超声造影能明显提高诊断实质脏器创伤部位和程度的准确率,有助于显示活动性出血及腹膜后血肿。二维超声能够根据组织器官形态改变、轮廓不连续提示有盆腔组织结构损伤,而其周边杂乱回声随时间变化的特点及是否有不规则无回声暗区出现,可协助临床评估和监测活动性出血、血肿形成并判断病情转归。彩色多普勒超声能够根据血流分布特点及流速改变进一步判断组织损伤程度。对比增强超声(contrast-enhanced ultrasound, CEUS)通过对对比剂微气泡对超声的散射,增强血管显影,可进一步评估组织器官微血管特点,有助于进一步准确判断损伤、出血部位和累及范围。通过对对比剂溢出,

近破口处对比剂流动征象明显,呈较窄带状,并迅速扩展成片状^[28],可协助临床快速找到出血点进行止血治疗。

2.4 DSA 造影表现

DSA 一般作为介入诊疗的一部分来实施,任何介入治疗前均必须先进行血管 DSA 造影。行血管造影适应证^[29-33]:①增强 CT 显示盆腔动静脉对比剂外渗,无论血流动力学情况如何;②血流动力学不稳定或在排除非骨盆来源出血后有进行性出血征象;③已行盆腔血管造影无论是否进行栓塞治疗,排除非骨盆来源出血后仍有持续出血征象;④老年(>60 岁)骨盆骨折患者,无论血流动力学情况如何。

盆腔内创伤出血主要 DSA 征象包括直接征象和间接征象^[34]。直接征象——①血管走行中断:血管远端可有或无对比剂外溢。②血管喷射征:造影可见对比剂自损伤、破裂的血管喷涌而出,多见于出血量大、病情凶险患者。③假性动脉瘤:局部血管破裂呈不规则小片状或在实质期弥散的斑点影、团块状浓染阴影,有时仅见小血管呈边缘毛糙不清状,并多滞留持续至静脉期。④动-静脉瘘:动静脉同时损伤时动脉期提前可见静脉显影。间接征象——①血管走向改变:髂内动脉分支和对侧相比明显受压移位。②血管突然变细或缺失:局部血管可能破裂痉挛及受血管外血肿压迫改变。对于难以明确出血部位者,必要时使用微导管超选入各分支血管。如果增强 CT 明确有盆腔静脉损伤,则考虑行股静脉穿刺,穿刺方法同动脉穿刺,穿刺部位在股动脉穿刺点稍内侧。

2.5 实验室检查

创伤性盆腔出血患者在完成常规实验室检查后,需动态监测血常规,包括血红蛋白、血细胞压积等指标改变,以判断出血情况是否得到控制。创伤性盆腔出血患者由于存在血液稀释和凝血因子消耗性下降,故应监测凝血功能,防止凝血障碍,必要时及时输注红细胞、血小板及凝血因子。对肠道穿孔导致腹膜炎患者,应检查血常规及感染指标变化,如 C 反应蛋白、红细胞沉降率、降钙素原等,必要时作腹腔穿刺液细菌培养。严重的泌尿系损伤可能导致患者排尿障碍,继发肾功能受损;腹膜内型膀胱破裂时大量尿液进入腹腔,可能导致氮质血症,故需检测肾功能情况。

3 治疗

3.1 现场急救及急诊处理

首次评估按照高级创伤生命支持(advanced

trauma life support, ATLS)原则^[35],依照 A(呼吸道)、B(呼吸)、C(循环)、D(功能残疾)、E(暴露/保温)顺序进行。维持气管通畅、呼吸支持和循环稳定是首要任务。清除患者口鼻分泌物,给予高浓度氧面罩吸入或加压吸入,及时纠正缺氧。对血压偏低者,应寻找低血压病因,估计急性失血量,并指导复苏,早期、快速、足量补液及输血是抢救创伤性盆腔出血患者休克的关键。补液时首先考虑静脉滴注 0.9%氯化钠溶液或平衡盐溶液,速度要快,根据情况应在 30 min 内输入 1 000~2 000 mL^[36]。必要时可给予血管活性药物维持血压。

接诊时应应对疑有骨盆骨折患者做好对骨盆的稳定保护工作,搬运时要轻柔,避免二次伤害。注意患者保暖,避免低体温情况,低体温是创伤性休克“死亡三联征”之一^[37]。

骨盆骨折更易诱发创伤后凝血病,目前研究认为其是破坏了促凝、抗凝、血小板、内皮和纤维蛋白溶解之间平衡的结果。创伤后凝血病可增加输血需求和病死率,在纠正酸中毒、低体温前,血液稀释对凝血功能影响较大。在复苏期间,最佳的输血成分比例仍不确切。近年研究中,对需要大量输血进行复苏患者,按以下比例输血病死率有所下降:血浆/红细胞为 >1/2,血小板/红细胞为 1/1,干冷沉淀/红细胞为 1/1^[38-39]。

对创伤性盆腔出血患者,应尽早应用抗生素。根据情况酌情应用止血药物。

若伴有其他部位损伤,及时请相关科室会诊,对危及生命的损伤,可行限于抢救生命的简化手术。应本着简单、快速、容易操作的原则,尽量减轻对患者的二次伤害。

3.2 介入治疗

明确需要血管栓塞的情况下,发病至行造影的时间会影响病死率。有学者认为 24 h 内完成造影可明显降低病死率^[40]。另有研究表明,到达医院后 >1 h 才完成造影的病死率是 1 h 内完成造影的 4 倍^[41]。创伤性盆腔出血介入治疗主要包括:出血动脉栓塞术、出血血管覆膜支架腔内修复术、血管内球囊阻断术。

3.2.1 适应证 出血动脉栓塞术:①血流动力学不稳定的骨盆骨折,且已排除其他可能导致失血的因素^[29,31];②造影提示有血管损伤的直接或间接征象。出血血管覆膜支架腔内修复术:髂总动静脉、髂外动静脉主干明确有血管损伤或破裂出血征象。血管内球囊阻断术:血流动力学不稳定,出血部位不明

确,或出血明确,但难以有效栓塞和腔内修复者,为进一步止血治疗提供时间窗口和条件。为外科手术前控制术中出血预防性应用。一般阻断腹主动脉下段或双侧髂总动脉。

3.2.2 禁忌证 无绝对禁忌证。相对禁忌证:①对比剂过敏。患者出现紧急出血情况下,本着生命优先原则,先行止血;若患者有对比剂过敏史及术中出现过敏反应,应积极预防并积极处理;有条件情况下,可使用 CO₂ 作为对比剂。②容量复苏无反应的盆腔创伤出血或伤后短期即出现失血性休克、生命垂危。③重要脏器(如心、脑、肺等)严重损伤。④难以配合手术;⑤严重感染。

3.2.3 术前准备 检查和治疗准备:①常规术前准备。严密监测并记录患者血压、心率、呼吸、体温、脉搏等基本生命体征,尽量维持血流动力学平稳。开通静脉通道,抗生素皮试、备血、备皮、更衣、留置尿管、禁食、心电监测、吸氧,注意有无合并输尿管、膀胱及尿道损伤。②实验室检查。完善实验室检查,如肝肾功能、血常规、凝血功能、输血前 4 项等。③影像学检查。增强 CT 检查仍然是确定存在持续出血的金标准。超声检查可用于观察盆腔内有无大的活动性出血,明确盆腔积血情况^[42],在患者生命体征稳定前提下尽可能完善术前影像学检查。④情况紧急并初步评估有明确指征后,可考虑急诊介入诊疗。⑤术前应用抗生素。知情同意:充分告知介入诊疗的必要性、根据术前影像学评估及术中造影决定具体手术方式(栓塞、支架植入、球囊阻断等,单独或联合应用这几种手术方式)、手术存在的风险、术后可能的并发症等情况,并签署知情同意书。器材准备:DSA 机,高压注射器,各种导管、导丝、穿刺针,血管鞘,对比剂,聚乙烯醇(PVA)、微球、明胶海绵、组织胶、血管塞或弹簧圈等栓塞材料,球囊,覆膜支架等。

3.2.4 麻醉方式 介入治疗系微创手术,创伤小,患者能配合情况下均可在局部麻醉下进行。对小儿及血流动力学不稳定/呼吸窘迫及难以配合手术患者,可予喉罩或气管插管全身麻醉。

3.2.5 穿刺与造影 选取患者健侧腹股沟,改良 Seldinger 法穿刺股动脉,置入血管鞘。如果患者双下肢均肿胀,可选取肿胀较轻侧穿刺^[43]。对穿刺股动脉困难患者,可考虑超声引导下穿刺或肱动脉入路。常规先将 5 F 猪尾导管在导丝引导下经鞘管送入腹主动脉下段,造影显示腹主动脉下段、骶正中动脉、双侧髂总动脉、髂内外动脉及分支等血

管;对于低血容量且大量使用血管活性药物后血管收缩患者,根据血管走行选择合适导管超选造影,必要时使用微导管进一步超选造影。合理控制造影速率、剂量和压力,尽量避免诱发或加重术中出血情况。

3.2.6 介入治疗方式 血管造影明确有出血情况均有介入治疗指征。介入治疗方式包括:出血动脉栓塞术、覆膜支架修复、球囊阻断血管。

3.2.6.1 出血动脉栓塞术 是对盆腔血管止血的最常用方法^[44],对创伤性盆腔出血的有效止血方法^[33],有超选择性栓塞和非超选择性栓塞。一般情况下尽量进行靶血管超选择性栓塞,以降低异位栓塞并发症概率、减少栓塞剂应用量,提高栓塞精准度和止血效果。但也有专家提出过于超选择性栓塞与再出血风险升高相关^[45]。对于血流动力学不稳定情况紧急或超选困难,或出血部位不明确患者,可考虑非超选择性栓塞。

①栓塞材料选择:常用栓塞剂包括明胶海绵颗粒、PVA 颗粒、空白微球、组织胶、弹簧圈、血管塞等。需要根据术中造影情况选择合适的栓塞材料。非选择性髂内动脉栓塞:明胶海绵颗粒^[46-47];超选择性髂内动脉栓塞:可单独使用弹簧圈或视情况联合 PVA 颗粒、空白微球、组织胶^[48-49]。弹簧圈是 2 mm 以上较大分支血管严重出血的首选治疗方法,但是如果时间允许,应优先考虑针对出血点进行微导管超选择性弹簧圈结合颗粒栓塞^[50]。在血管造影阴性情况下,双侧髂内动脉栓塞可能有助于那些正在积极输血患者的出血控制。初始血管造影呈阳性,与非选择性栓塞相关的并发症发生率增加,应选择性闭塞更远端血管而不是主髂内动脉。非选择性栓塞可能与血栓栓塞并发症发生率增加有关^[51]。血管造影异常包括活动性对比剂外渗、假性动脉瘤形成、动静脉瘘和其他可疑体征(血管扭曲、变细)。对于明确的出血性病变,在其血管远近端分别行超选择性栓塞。对于可疑的出血性病变,应栓塞可疑血管远端及近侧主干,以避免隐匿性出血。根据损伤部位、血管大小和治疗目的选择合适的栓塞材料。对于较小血管出血,可选择 PVA 颗粒、空白微球及明胶海绵颗粒。对于血流量大的动脉出血,最优选是弹簧圈^[52],弹簧圈应用前可以颗粒栓塞剂栓塞末端血管,提高止血效果。

②栓塞终点确定:栓塞终点确定直接影响栓塞效果和再次栓塞干预率。应用颗粒栓塞剂栓塞至血流缓慢向前蠕动后,需要暂停休息并再造影

确认,直至病变靶血管远端显影完全消失。应用弹簧圈栓塞时病变部位血管远近端均需栓塞,避免远端血管反流再出血。栓塞完毕后等待 3~5 min,最终造影明确,如有多发血管损伤时,栓塞其中一处后由于血流动力学改变,之前造影无阳性表现的出血部位可能重新显影。如果栓塞止血有效,在液体复苏情况下,心率、血压等生命体征趋于平稳。

③再次栓塞指征:由于盆腔血管网十分丰富,患者多有严重的凝血功能障碍以及术者介入技术水平差异,介入栓塞后有一定比率的再次栓塞。有学者建议栓塞术后动脉导管鞘应保留 24~72 h^[4,45],而起始血红蛋白 <7.5 g/L 和首次动脉栓塞后输血量 >6 U 均为再次栓塞指征^[53]。对于部分盆腔静脉丛出血患者,也可通过动脉栓塞降低静脉压力达到减少出血的目的。骨盆骨折患者接受血管造影后无论是否进行栓塞治疗,在排除非骨盆来源的出血后仍有进行性出血征象,应考虑再次行血管造影和必要的栓塞^[4]。

3.2.6.2 覆膜支架修复术 对于 CTA 或造影后明确有髂总、髂外动静脉主干损伤(破裂、假性动脉瘤、动静脉瘘形成),可考虑采用覆膜支架进行修复。覆膜支架植入入路选择同侧股动脉/静脉穿刺或对侧股动脉/静脉穿刺后翻山。临床常用覆膜支架类型有 Fluency 支架、Viabahn 支架等。Fluency 支架最大直径可达 14 mm,长度选择较多,其特点是输送系统相对较细,显影性好,但支架偏硬^[54]。Viabahn 支架最大直径 13.5 mm,长度仅有 5、10、15 cm 等 3 个规格选择,其特点是柔顺性较好,但显影性稍差^[55]。这两种支架能满足绝大部分髂动静脉腔内修复。对于极个别直径 >14 mm 髂动静脉,可选择腹主动脉覆膜支架系统髂支支架修复,其最大直径可达 24 mm,但输送系统较大,需要局部切开显露血管或穿刺后预置血管缝合器。国内新上市的球扩式覆膜支架 Lifestream,以定位精准、直径可调控等特点,为修复髂动静脉提供了新选择^[56]。有研究显示髂动脉支架植入术后 2 年,两组不同入路髂动脉支架植入患者一期通畅率分别为 87.7%、86.7%,二期通畅率分别为 92.1%、96.3%^[57]。

3.2.6.3 血管球囊阻断术 球囊阻断水平可位于腹主动脉下段或双侧髂动脉。每次阻断时间不超过 60 min,每阻断 60 min 放松球囊 5~10 min 后再次阻断。腹主动脉下段选用 40 mm 直径顺应性橡皮球囊阻断,其特点是输送系统较大(12~14 F),需要局

部切开显露血管或穿刺后预置血管缝合器^[58]。双侧髂动脉球囊阻断可选择输送系统稍小的外周球囊,穿刺即可完成,易于操作。

3.2.7 介入治疗并发症及处理 ①穿刺部位局部血肿:多发生于术后 6 h 内,发生率为 4%。临床实践中,经股动脉穿刺介入术后无出血风险患者卧床制动时间为 3~4 h,6 h 后可下床活动^[59],部分患者可延长至 12~24 h,穿刺侧下肢制动并保持伸直位。拔管后应按压 30 min,绷带加压包扎,盐袋压迫 2 h,注意足背循环,注意保暖^[60]。②发热:多发生于术后 5 d 内,体温一般不超过 38℃,少数可达 38~39℃。术后早期发热,尤其是术后当天高热多为栓塞剂、对比剂反应,术后一段时间后发生高热或低热转为高热,则提示有并发感染可能。发热经对症治疗多能奏效,并发感染者须应用大剂量广谱抗生素控制感染^[61]。③异位栓塞:异位栓塞可导致下肢远端肢体坏死,少数情况下若有不明显的动静脉瘘,可导致肺栓塞。亦有少量病例报道盆腔内脏器如阴道、直肠坏死等情况发生。推注栓塞剂时必须缓慢,在实时透视下进行,避免反流。一旦出现异位栓塞导致的坏死情况发生,予以改善局部循环、止痛对症处理缓解症状,必要时待生命体征稳定后行手术治疗。④对比剂肾病:造影及介入治疗过程需要大量使用对比剂,一方面在介入治疗的同时积极进行液体复苏,改善有效血容量,另一方面可选择使用非离子型对比剂和通过不影响诊断和治疗情况下稀释对比剂减少其对肾功能的影响。

3.3 外科治疗

患者病情平稳、出血部位明确、介入止血治疗情况不佳,可考虑采用髂内动脉结扎和骨盆填塞、血管探查等外科手术方法止血。同时合并盆腔脏器损伤时,在出血稳定后可再行盆腔内脏器探查修复等进一步外科手术治疗。

4 创伤性盆腔出血诊疗流程

见图 1。

5 结语

创伤性骨盆损伤出血是一类累及多系统、病情复杂、易合并致命性大出血的疾病。整个救治过程往往需要多学科密切合作,共同参与。各医疗单位应根据患者个体情况,结合本单位各学科技术特点,采取合适的治疗策略,综合救治。

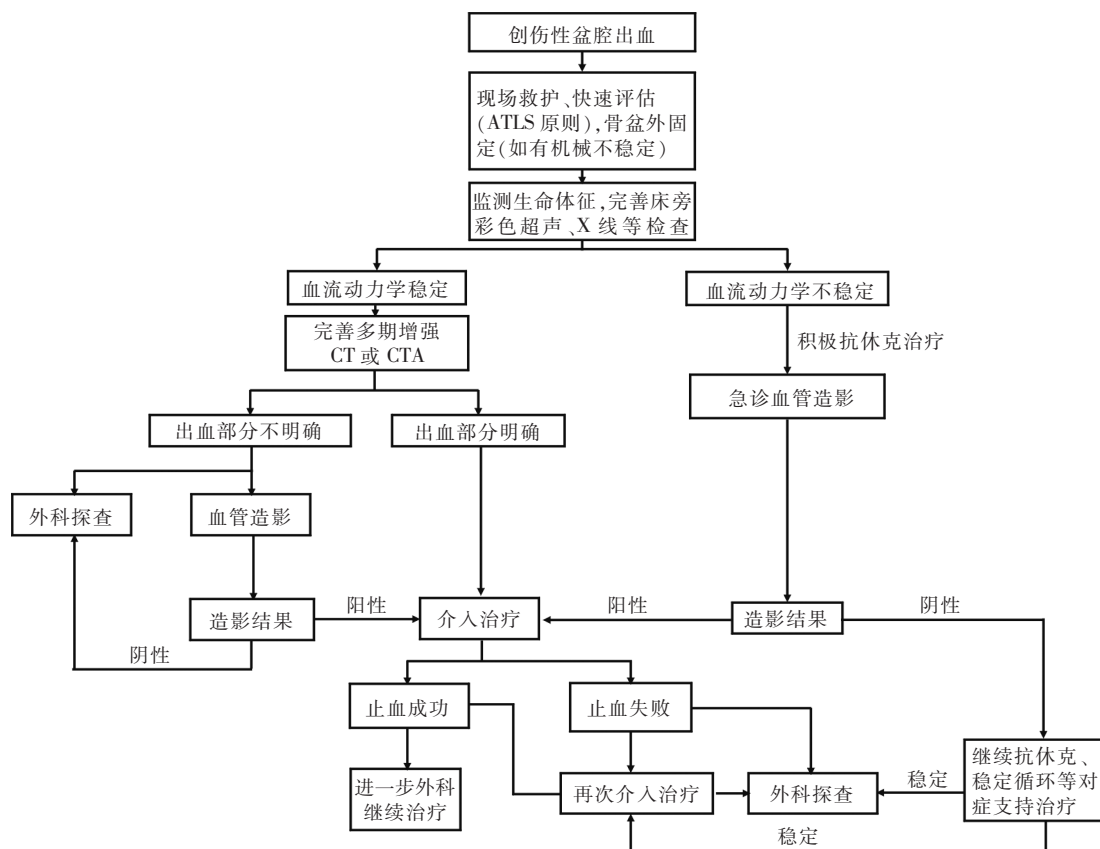


图 1 创伤性盆腔出血诊疗流程图示

[专家共识指导委员会成员(按姓氏笔画排序):

丁晓毅(上海交通大学附属瑞金医院)、于友涛(解放军总医院第四医学中心)、王日兴(海南医学院附属第二医院)、王文辉(兰州大学第一医院)、王庆(湖南省人民医院/湖南师范大学附属第一医院)、王峰(大连医科大学附属第一医院)、王勇(海南医学院附属第二医院)、马青变(北京大学第三医院)、毛志群(湖南省人民医院/湖南师范大学附属第一医院)、方邦江(上海中医药大学附属龙华医院)、方志勇(湖南省人民医院/湖南师范大学附属第一医院)、邓颖(哈尔滨医科大学附属第二医院)、龙林(湖南省人民医院/湖南师范大学附属第一医院)、吕传柱(海南医学院)、吕维富(中国科学技术大学附属医院)、朱长举(郑州大学第一附属医院)、向华(湖南省人民医院/湖南师范大学附属第一医院)、向斌(湖南省人民医院/湖南师范大学附属第一医院)、许硕贵(海军军医大学附属长海医院)、危安(湖南省人民医院/湖南师范大学附属第一医院)、刘笑然(海南医学院)、刘兆玉(中国医科大学盛京医院)、刘觉仕(湖南省人民医院/湖南师范大学附属第一医院)、刘嵘(复旦大学附属中山医院)、刘玉城(山西省人民医院)、朱晖(中南大学湘雅二医院)、朱晓黎

(苏州大学附属第一医院)、邹英华(北京大学第一医院)、余雷(广西壮族自治区人民医院)、张进祥(华中科技大学同济医学院附属协和医院)、张兴文(湖南省人民医院/湖南师范大学附属第一医院)、张国强(中日友好医院)、张剑锋(广西医科大学附属第二医院)、张智明(湖南省人民医院/湖南师范大学附属第一医院)、张靖(广东省人民医院)、李培武(兰州大学第二医院)、李佳睿(吉林大学第一医院)、李刚(中南大学湘雅医院)、李臻(郑州大学附属第一医院)、李占飞(华中科技大学同济医学院附属同济医院)、杨坡(哈尔滨医科大学附属第四医院)、杨维竹(福建医科大学附属协和医院)、陆骊工(珠海市人民医院)、金龙(北京友谊医院)、金桂云(海南医学院附属第一医院)、周发春(重庆医科大学附属第一医院)、周石(贵州医科大学附属第一医院)、单爱军(深圳市人民医院)、单鸿(中山大学附属第五医院)、欧阳尚(湖南省人民医院/湖南师范大学附属第一医院)、庞鹏飞(中山大学附属第五医院)、罗荣光(南昌大学附属第一医院)、范勇(天津总医院)、赵晓东(解放军总医院第四医学中心)、赵剑波(南方医科大学附属南方医院)、祝益民(湖南省急救研究所)、施海彬(江苏省人民医院)、

徐克(中国医科大学附属第一医院)、徐浩(徐州医科大学附属第一医院)、柴艳芳(天津总医院)、顾建平(南京市第一医院)、盛斌(湖南省人民医院/湖南师范大学附属第一医院)、韩小彤(湖南省人民医院/湖南师范大学附属第一医院)、彭晓新(北京积水潭医院)、谢坪(四川省人民医院)、熊斌(华中科技大学同济医学院附属协和医院)、熊坤林(陆军特色医学中心)、滕皋军(东南大学附属中大医院)。
执笔:王庆、欧阳尚、向华]

[参考文献]

- [1] 申泽薇,魏玉虾,余灿清,等. 中国 10 个地区成年人骨折住院率的描述性分析[J]. 中华流行病学杂志, 2021, 42:771-779.
- [2] 陈华,白雪东,易成腊,等. 中国骨盆骨折微创手术治疗指南(2021)[J]. 中华创伤骨科杂志, 2021, 23:4-14.
- [3] Heetveld MJ, Harris I, Schlaphoff G, et al. Hemodynamically unstable pelvic fractures: recent care and new guidelines [J]. World J Surg, 2004, 28: 904-909.
- [4] 赵小纲,张茂. 血流动力学不稳定骨盆骨折急诊处理专家共识[J]. 中华急诊医学杂志, 2015, 31:1314-1318.
- [5] 郑翠燕,陈玉珊. 骨盆骨折大出血的介入急救与临床疗效[J]. 实用医学影像杂志, 2018, 19:129-131.
- [6] Pereira SJ, O'brien DP, Luchette FA, et al. Dynamic helical computed tomography scan accurately detects hemorrhage in patients with pelvic fracture[J]. Surgery, 2000, 128: 678-685.
- [7] Arvieux C, Thony F, Broux C, et al. Current management of severe pelvic and perineal trauma[J]. J Visc Surg, 2012, 149: e227-e238.
- [8] Dyer GS, Vrahas MS. Review of the pathophysiology and acute management of haemorrhage in pelvic fracture[J]. Injury, 2006, 37: 602-613.
- [9] Lee MJ, Wright A, Cline M, et al. Pelvic fractures and associated genitourinary and vascular injuries: a multisystem review of pelvic trauma[J]. AJR Am J Roentgenol, 2019, 213: 1297-1306.
- [10] Huber-Wagner S, Lefering R, Qvick LM, et al. Effect of whole-body CT during trauma resuscitation on survival: a retrospective, multicentre study[J]. Lancet, 2009, 373: 1455-1461.
- [11] Chidambaram S, Goh EL, Khan MA. A meta-analysis of the efficacy of whole-body computed tomography imaging in the management of trauma and injury[J]. Injury, 2017, 48: 1784-1793.
- [12] Alexander LF, Hanna TN, Legout JD, et al. Multidetector CT findings in the abdomen and pelvis after damage control surgery for acute traumatic injuries[J]. Radiographics, 2019, 39: 1183-1202.
- [13] Raniga SB, Mittal AK, Bernstein M, et al. Multidetector CT in vascular injuries resulting from pelvic fractures: a primer for diagnostic radiologists[J]. Radiographics, 2019, 39: 2111-2129.
- [14] O'neill SB, Hamid S, Nicolaou S, et al. Changes in approach to solid organ injury: what the radiologist needs to know[J]. Can Assoc Radiol J, 2020, 71: 352-361.
- [15] Maturen KE, Adusumilli S, Blane CE, et al. Contrast-enhanced CT accurately detects hemorrhage in torso trauma: direct comparison with angiography[J]. J Trauma, 2007, 62: 740-745.
- [16] Baghdanian AH, Armetta AS, Baghdanian AA, et al. CT of major vascular injury in blunt abdominopelvic trauma[J]. Radiographics, 2016, 36: 872-890.
- [17] Hamilton JD, Kumaravel M, Censullo ML, et al. Multidetector CT evaluation of active extravasation in blunt abdominal and pelvic trauma patients[J]. Radiographics, 2008, 28: 1603-1616.
- [18] 王德初,吕国士,李志军,等. 64 排螺旋 CT 诊断稳定性与不稳定性骨盆骨折的临床应用价值研究[J]. 中国医学影像技术, 2009, 25:130-132.
- [19] 章莹,李宝丰,王新宇,等. 术前 3D 打印技术模拟复杂骨盆骨折手术提高疗效的可行性研究[J]. 中华创伤骨科杂志, 2015, 17: 29-33.
- [20] Anderson SW, Soto JA, Lucey BC, et al. Blunt trauma: feasibility and clinical utility of pelvic CT angiography performed with 64-detector row CT[J]. Radiology, 2008, 246: 410-419.
- [21] Uyeda J, Anderson SW, Kertesz J, et al. Pelvic CT angiography: application to blunt trauma using 64MDCT[J]. Emerg Radiol, 2010, 17: 131-137.
- [22] Kertesz JL, Anderson SW, Murakami AM, et al. Detection of vascular injuries in patients with blunt pelvic trauma by using 64-channel multidetector CT[J]. Radiographics, 2009, 29: 151-164.
- [23] Cullinane DC, Schiller HJ, Zielinski MD, et al. Eastern association for the surgery of trauma practice management guidelines for hemorrhage in pelvic fracture: update and systematic review[J]. J Trauma, 2011, 71: 1850-1868.
- [24] Shanmuganathan K, Mirvis SE, Sover ER. Value of contrast-enhanced CT in detecting active hemorrhage in patients with blunt abdominal or pelvic trauma[J]. AJR Am J Roentgenol, 1993, 161: 65-69.
- [25] Wortman JR, Uyeda JW, Fulwadhva UP, et al. Dual-energy CT for abdominal and pelvic trauma[J]. Radiographics, 2018, 38: 586-602.
- [26] Miller PR, Moore PS, Mansell E, et al. External fixation or arteriogram in bleeding pelvic fracture: initial therapy guided by markers of arterial hemorrhage[J]. J Trauma, 2003, 54: 437-443.
- [27] ATLS Subcommittee, American College of Surgeons' Committee on Trauma, International ATLS working group. Advanced trauma life support(ATLS®): the ninth edition[J]. J Trauma Acute Care Surg, 2013, 74:1363-1366.
- [28] 范建华,周佩,向慧娟,等. 超声造影评价腹膜后动脉出血的实验研究[J]. 中国临床医学影像杂志, 2013, 24:110-112.
- [29] 尹英超,张瑞鹏,李石伦,等. 血流动力学不稳定骨盆骨折的指南解读及诊疗现状分析[J]. 河北医科大学学报, 2019, 40:4-6.
- [30] 江利冰,蒋守银,赵小纲,等. 世界急诊外科学会骨盆骨折分型及处理指南[J]. 中华急诊医学杂志, 2017, 26:268-269.
- [31] 赵光锋,张茂. 美国东部创伤外科学会关于骨盆骨折出血处理的指南[J]. 中华急诊医学杂志, 2012, 21:960-961.
- [32] Magnone S, Coccolini F, Manfredi R, et al. Management of hemo-

- dynamically unstable pelvic trauma; results of the first Italian consensus conference[J]. *World J Emerg Surg*, 2014, 9: 18.
- [33] Coccolini F, Stahel PF, Montori G, et al. Pelvic trauma; WSES classification and guidelines[J]. *World J Emerg Surg*, 2017, 12: 5.
- [34] 赵光锋, 张 茂. 血流动力学不稳定骨盆骨折的处理流程[J]. *中华急诊医学杂志*, 2009, 18:801-802.
- [35] 王占林, 袁晓光, 周 彤. 骨盆骨折并发失血性休克的治疗[J]. *临床医药文献电子杂志*, 2019, 6:84-85.
- [36] 白求恩·骨科加速康复联盟, 白求恩公益基金会创伤骨科专业委员会, 白求恩公益基金会关节外科专业委员会, 等. 加速康复外科理念下骨盆骨折诊疗规范的专家共识[J]. *中华创伤骨科杂志*, 2019, 21:1013-1023.
- [37] Rossaint R, Bouillon B, Cerny V, et al. The European guideline on management of major bleeding and coagulopathy following trauma; fourth edition[J]. *Crit Care*, 2016, 20: 100.
- [38] Gunter OL Jr, Au BK, Isbell JM, et al. Optimizing outcomes in damage control resuscitation; identifying blood product ratios associated with improved survival[J]. *J Trauma*, 2008, 65: 527-534.
- [39] Mauffrey C, Cuellar DO 3rd, Pieracci F, et al. Strategies for the management of haemorrhage following pelvic fractures and associated trauma-induced coagulopathy[J]. *Bone Joint J*, 2014, 96B: 1143-1154.
- [40] Jarvis S, Orlando A, Blondeau B, et al. Variability in the timeliness of interventional radiology availability for angioembolization of hemodynamically unstable pelvic fractures: a prospective survey among U.S. level I trauma centers[J]. *Patient Saf Surg*, 2019, 13: 23.
- [41] Tanizaki S, Maeda S, Matano H, et al. Time to pelvic embolization for hemodynamically unstable pelvic fractures may affect the survival for delays up to 60 min[J]. *Injury*, 2014, 45: 738-741.
- [42] 乔龙标, 周浩浩, 刘洪波. 治疗骨盆骨折出血的研究进展[J]. *当代医学*, 2020, 26:190-192.
- [43] 黄小红, 姚 钧, 宗叶琴, 等. 创伤性血流动力学不稳定型骨盆骨折行血管介入治疗疗效观察[J]. *浙江创伤外科*, 2019, 24: 1241-1242.
- [44] 周怡婷, 曹建民. 腹部及盆腔急性出血的介入治疗[J]. *介入放射学杂志*, 2008, 17:884-887.
- [45] Fang JF, Shih LY, Wong YC, et al. Repeat transcatheter arterial embolization for the management of pelvic arterial hemorrhage [J]. *J Trauma*, 2009, 66: 429-435.
- [46] Maruhashi T, Kashimi F, Kotoh R, et al. Novel transcatheter arterial embolization method for hemodynamically unstable pelvic fractures to prevent complications of gluteal necrosis[J]. *Eur J Trauma Emerg Surg*, 2020, 46: 1129-1136.
- [47] Bonde A, Velmahos A, Kalva SP, et al. Bilateral internal iliac artery embolization for pelvic trauma; effectiveness and safety [J]. *Am J Surg*, 2020, 220: 454-458.
- [48] Lustenberger T, Stormann P, Eichler K, et al. Secondary angio-embolization after emergent pelvic stabilization and pelvic packing is a safe option for patients with persistent hemorrhage from unstable pelvic ring injuries [J]. *Front Surg*, 2020, 7: 601140.
- [49] Azeemuddin M, Sayani R, Turab N Al Q, et al. Institutional review of hemorrhagic pelvic emergencies effectively managed with percutaneous arterial embolization[J]. *Cureus*, 2018, 10: e2194.
- [50] Rehwald R, Schonherr E, Petersen J, et al. Prognostic factors in endovascular treated pelvic haemorrhage after blunt trauma[J]. *BMC Surg*, 2017, 17: 89.
- [51] Hymel A, Asturias S, Zhao F, et al. Selective versus nonselective embolization versus no embolization in pelvic trauma: a multicenter retrospective cohort study[J]. *J Trauma Acute Care Surg*, 2017, 83: 361-367.
- [52] Wang K, Zhou J, Chen XS, et al. Transcatheter arterial embolization for postoperative arterial complications after pelvic or hip surgery[J]. *Diagn Interv Radiol*, 2019, 25: 219-224.
- [53] 杨永良, 周东生, 王鲁博, 等. 纱布填塞术治疗骨盆骨折大出血 [J]. *中华创伤杂志*, 2015, 31:521-525.
- [54] 杨 丹. Fluency®血管腔内覆膜支架[J]. *中国医疗设备*, 2014, 29:184.
- [55] 黄天安, 金泳海, 倪才方, 等. Viabahn 覆膜支架植入术急诊治疗医源性髂股动脉破裂出血[J]. *中国介入影像与治疗学*, 2020, 17:89-92.
- [56] 郭连瑞, 郭建明, 李 杨, 等. 球扩式覆膜支架在外周动脉硬化闭塞性病变治疗中的应用:4 例报告[J]. *介入放射学杂志*, 2021, 30:205-207.
- [57] 周 龙, 梁思渊, 王 涛, 等. 肱动脉和股动脉穿刺入路支架成形术治疗单侧髂动脉慢性闭塞的比较研究[J]. *介入放射学杂志*, 2021, 30:127-131.
- [58] 苏 敏, 张玉泉, 花敏慧, 等. 顺应性球囊腹主动脉阻断术用于胎盘植入患者剖宫产的效果[J]. *江苏医药*, 2017, 43:1769-1772.
- [59] 莫 伟, 向 华, 阳秀春, 等. 股动脉穿刺介入术后制动时间的循证证据研究[J]. *介入放射学杂志*, 2019, 28:85-88.
- [60] 袁秀梅. 介入治疗颅内动脉瘤术后并发症的观察与护理[J]. *齐齐哈尔医学院学报*, 2011, 32:1519.
- [61] 张美云, 赵映魁. 子宫动脉栓塞术副反应及并发症研究进展[J]. *河北医药*, 2008, 30:212-214.

(收稿日期:2021-08-02)

(本文编辑:边 佳)